

# Rehabilitation einer älteren Patientin mit zweiteiligen Keramikimplantaten

Eine Falldarstellung

## Indizes

Zweiteilige Keramikimplantate, Abutment, Zirkondioxid, Implantatprothetik, Ästhetik, Interimsversorgung

## Zusammenfassung

Berichtet wird über den Fall einer vitalen 64-jährigen Patientin. Wegen klinisch manifester Unverträglichkeiten auf Metalle und eines reduzierten Zahnbestands wünschte sie sich einen festsitzenden, implantatgetragenen metallfreien Zahnersatz. Außerdem sollte die Behandlung für sie möglichst schonend erfolgen. Die Patientin konnte mit zweiteiligen Keramikimplantaten sowie Kronen und Brücken aus Zirkondioxidkeramik sowohl funktionell als auch ästhetisch hochwertig versorgt werden.

## Einleitung

Die Nachfrage nach Keramikimplantaten steigt seit ihrer Entwicklung kontinuierlich an. Dabei wurde stets versucht, das Vorbild aus Titan nachzuahmen. Die einteiligen Keramikimplantate sind auf Praxisniveau angekommen. Nun stehen auch zweiteilige Keramikimplantate zur Verfügung und müssen sich in der Praxis bewähren.

Hatte der Patient sich für Keramikimplantate entschieden, musste er sich bei der einteiligen Variante wegen der prothetisch notwendigen Implantatachsenausrichtung häufig auf invasive chirurgische Eingriffe zur Verbesserung des Knochenangebotes einstellen. Mit zweiteiligen Implantaten, angulierten Abutments und der Möglichkeit, zahntechnisch eine ansprechende Rot-Weiß-Ästhetik mit künstlichem Zahnfleisch zu erzeugen, können heute Patientenwünsche nach einer festsitzenden metallfreien Implantatversorgung minimalinvasiv befriedigt werden.



**Jochen Mellinghoff**  
Dr. med. dent.

Pfauengasse 14  
89073 Ulm  
E-Mail: praxis@dr-mellinghoff.de

**Georg Bayer**  
Dr. med. dent.

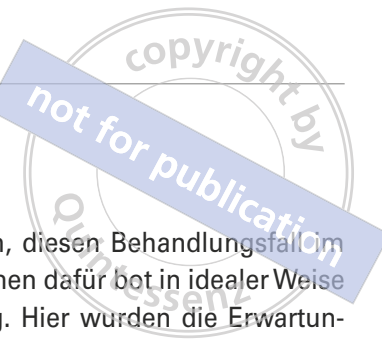Von-Kühlmann-Straße 1  
86899 Landsberg

**Norbert Wichnalek**  
ZTM

Hochfeldstraße 62  
86159 Augsburg

## ■ IMPLANTOLOGIE

Rehabilitation einer älteren Patientin mit zweiteiligen Keramikimplantaten



In dem vorliegenden Beitrag wird das chirurgisch-prothetische Vorgehen bei Keramikimplantaten mit einer geklebten Implantat-Abutment-Verbindung (Zirkolith, Fa. Z-Systems, Oensingen, Schweiz) beschrieben. Anhand eines komplexen Falls, der im Team von zwei Implantologen und einem Zahntechnikermeister behandelt wurde, wird gezeigt, wie sich der Patientenwunsch nach einer metallfreien Versorgung unter Vermeidung von größeren augmentativen Maßnahmen realisieren lässt. Ziel der Ausführungen ist es, dem Leser relevante Kriterien darzustellen, die ihm in der nach wie vor kontroversen Diskussion über Keramikimplantate helfen.

### Falldarstellung

#### Vorgeschichte

Schon als Kind hatte unsere Patientin bemerkt, dass sie nicht wie ihre Spielkameradinnen Halsketten und Armreifen tragen konnte, ohne einen Juckreiz an der Haut zu verspüren. Auch der Versuch der Eltern, auf Goldschmuck auszuweichen, zeigte keinen Erfolg. Es kam hier und später immer wieder zu Hautreizungen beim Kontakt mit den unterschiedlichsten Metallen. Dieser Umstand führte zu verschiedenen Testungen auf Metallallergien und zu dem Rat, Metalle mit direktem Körperkontakt zu meiden.

Im Erwachsenenalter wurde die Patientin mit metallkeramischem Zahnersatz versorgt. Es war zu dieser Zeit nicht üblich, vollkeramische Kronen und Brücken anzufertigen. Daher blieb ihr Wunsch danach unerfüllt. Ihre Lebensführung war und ist sehr darauf ausgerichtet, die eigene Gesundheit nachhaltig zu fördern und zu erhalten, und so blieb ihr kritisches Verhältnis zu Metall in Mund bestehen. 2011 las sie mit viel Interesse einen Artikel über metallfreien Zahnersatz von einem Augsburger Zahntechnikermeister<sup>7</sup>. Nach der Lektüre fasste sie den Entschluss, bei dem Autor Rat einzuholen und ihre Zahnlücken mit Keramikimplantaten sowie dazu passenden metallfreien Suprakonstruktionen versorgen zu lassen.

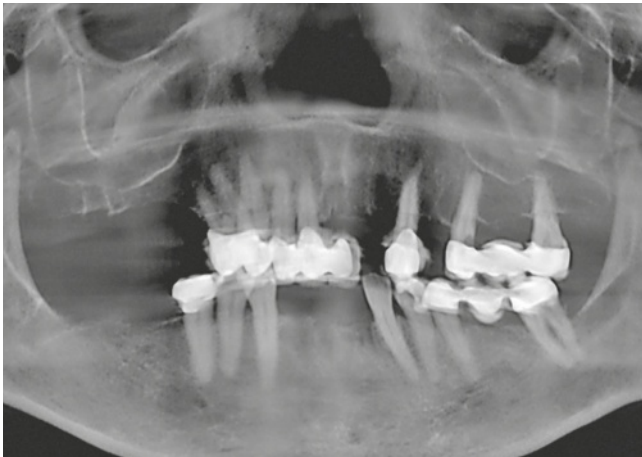Im Anschluss an ein informelles Gespräch über die Funktion, die Ästhetik und die Materialien im Meister-

labor wurde beschlossen, diesen Behandlungsfall dem Team zu lösen. Den Rahmen dafür bot in idealer Weise eine Praxis in Landsberg. Hier wurden die Erwartungen der Patientin bezüglich der Therapie und Materialauswahl ausführlich erörtert und die dazu notwendigen diagnostischen Schritte eingeleitet. Die Patientin nahm die Anreise aus ihrer Heimatstadt München nach Landsberg zu der umfangreichen Behandlung und nach Augsburg für Maßnahmen im zahntechnischen Labor in Kauf. Darüber hinaus befürwortete sie die Veröffentlichung eines Fallberichtes über ihre Behandlung, um auch anderen Patienten Zugang zu metallfreien Restaurationen zu ermöglichen.

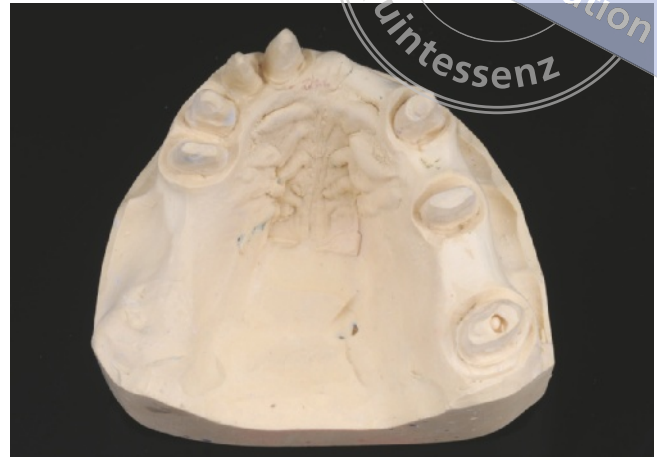#### Befund und Diagnose

Im Rahmen der klinischen Befunderhebung fanden sich an der Mundschleimhaut keine tast- oder sichtbaren Veränderungen. Erinnerungen an sporadischen Herpes und Irritationen der Zungenoberfläche waren vorhanden. Beim Abtasten der orovestibulären Alveolarfortsatzstärke konnte auf ein für Implantate ausreichendes Knochenangebot in der transversalen Ebene geschlossen werden. Die Schlussbisslage war reproduzierbar. Ein mit dem Stethoskop deutlich hörbares Reiben des linken Kiefergelenks verursachte keinerlei Beschwerden, und die Muskelfunktionen zeigten keine Auffälligkeiten. Symptome, die im Zusammenhang mit einer kranio-mandibulären Dysfunktion stehen, konnten ausgeschlossen werden. Die vorhandenen Kronen an den Zähnen 23, 25, 27, 34 und 35 waren kariös unterminiert und diejenigen an den Zähnen 12, 13, 14 und 45 neben den freiliegenden Kronenrändern funktionell insuffizient.

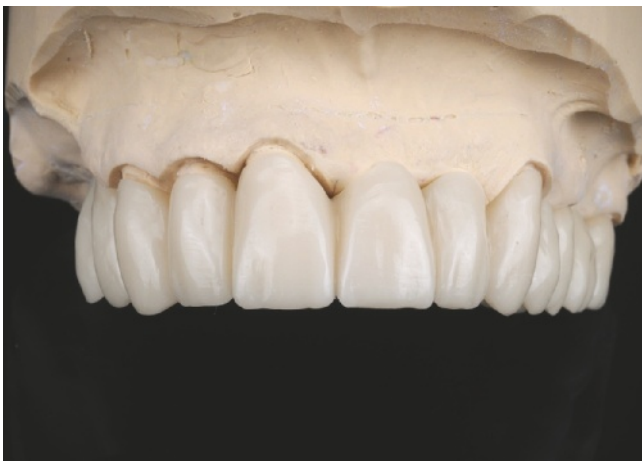Zur weiteren Diagnostik wurde eine digitale Volumetomographie (DVT) erstellt (Abb. 1). Über die darin erkennbaren Befunde wie z. B. eine Kronenrandkaries an Zahn 25 fand hinsichtlich der Behandlungsoptionen – in diesem Fall eine Devitalisierung – eine Besprechung mit der Patientin statt. Darüber hinaus wurden keine pathologischen Veränderungen diagnostiziert, die eine weitere Vorbehandlung erforderlich gemacht hätten. Da die Patientin den Wunsch äußerte, auf die Veröffentlichung eines Fotos von ih-



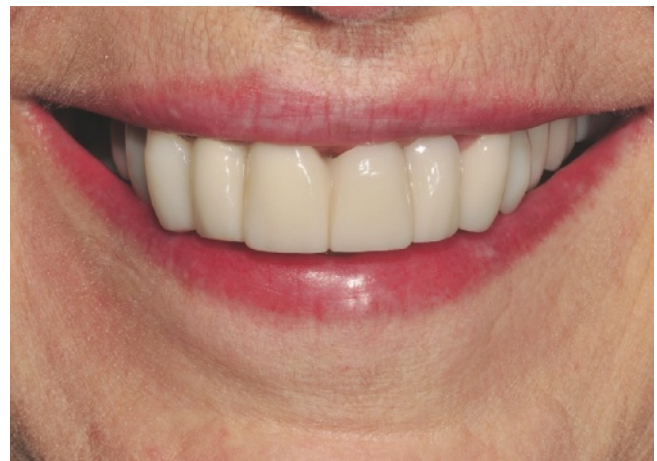**Abb. 1** Ausgangssituation im DVT



**Abb. 2** Modell, Zustand nach Entfernung des Zahnersatzes



**Abb. 3** Zirkondioxid-Langzeitprovisorium auf dem Modell



**Abb. 4** Zirkondioxid-Langzeitprovisorium im Patientenmund

rem desolaten Gebisszustand zu verzichten, kann hier nur das Röntgenbild aus dem DVT-Datensatz (Abb. 1) als Ausgangsbefund präsentiert werden.

An die Entfernung des vorhandenen Zahnersatzes im Oberkiefer schloss sich die endodontische Versorgung der Zähne 23 und 25 an. Nach dem Legen von Aufbau-füllungen und der Präparation der Zähne 11 bis 14, 23, 25 sowie 27 wurde ein Modell für die Herstellung eines Langzeitprovisoriums aus Zirkondioxid erstellt (Abb. 2). Das auf dem Modell aufgepasste Provisorium zeigt deutlich die unterschiedlichen Höhen und den damit asymmetrischen Verlauf der zervikalen Kronenränder (Abb. 3). Bei der Einprobe wurden deshalb noch einmal

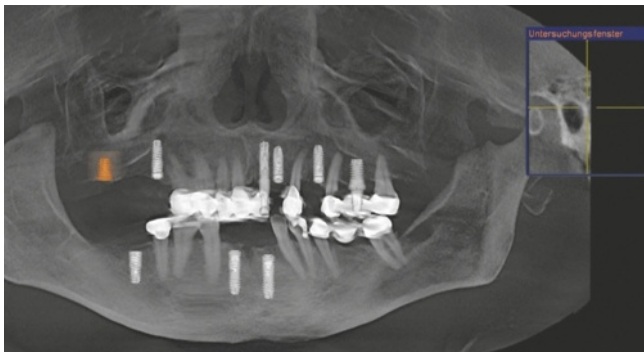die ästhetischen Ansprüche der Patientin erörtert. Daraufhin und aufgrund der klinischen Situation mit einer beim Lächeln die Kronenränder bedeckenden Oberlippe (Abb. 4) wurden keine mukogingivalchirurgischen Maßnahmen zur Korrektur der Weichgewebe geplant.

### Implantatplanung

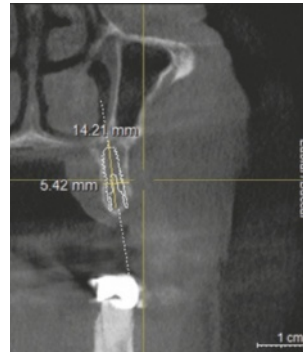
Die Implantatplanung (Abb. 5) erfolgte in dem DVT-Datensatz, der auch für den Erstbefund (vgl. Abb. 1) verwendet wurde. Der Wunsch der Patientin nach fest-sitzendem Zahnersatz auf Keramikimplantaten konnte danach realisiert werden. Ein großer Vorteil dieser

## ■ IMPLANTOLOGIE

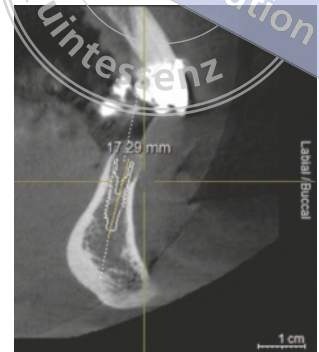
Rehabilitation einer älteren Patientin mit zweiteiligen Keramikimplantaten



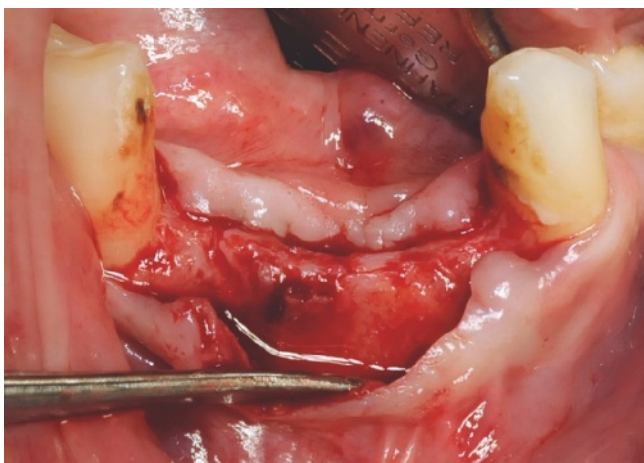
**Abb. 5** DVT-Implantatplanung



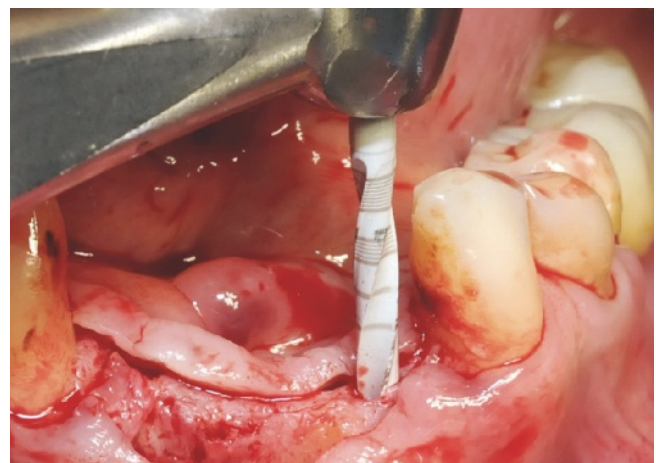
**Abb. 6** DVT-Planungsausschnitt Regio 27



**Abb. 7** DVT-Planungsausschnitt Regio 32



**Abb. 8** Operationssitus Regio 33 bis 43



**Abb. 9** Spiralbohrer 2,3 mm

Planung liegt darin, Implantatlängen und -durchmesser sehr genau festlegen zu können (Abb. 6). Auch die Planung für chirurgische Maßnahmen wie z. B. eine Knochenspreizung (Abb. 7) lässt sich vorhersehen.

### Behandlungsablauf

#### Implantation und Prothetik im Unterkiefer

Ausgestattet mit dem Langzeitprovisorium im Oberkiefer, erfolgte nun vorrangig die Versorgung der Lücke 32 bis 42. Das Bohrprotokoll und die Implantatform sind in der Gebrauchsinformation für die Insertion von Zirkolith-Implantaten<sup>9</sup> aufgezeigt. Dabei

wurde in Regio 33 bis 43 ein Mukoperiostlappen gebildet (Abb. 8) und vestibulär so weit mobilisiert, dass sich möglicherweise ergebende Fenestrierungen der vestibulären Kortikalis erkennen und behandeln ließen. Die Pilotbohrung (Abb. 9) erfolgte ohne Bohrschablone, nachdem die vorgesehene Insertionsstelle mit einem Rosenbohrer markiert und vorgekört worden war. Zur Überprüfung wurden zwei Messlehren (Abb. 10) verwendet, um neben der ausreichenden Tiefe der Osteotomie auch die für die Brücke wichtige Achsenstellung zu beurteilen.

Die weitere Aufbereitung erfolgte mit Spiralbohrern der Durchmesser 2,8 und 3,25 mm (Abb. 11 und 12).

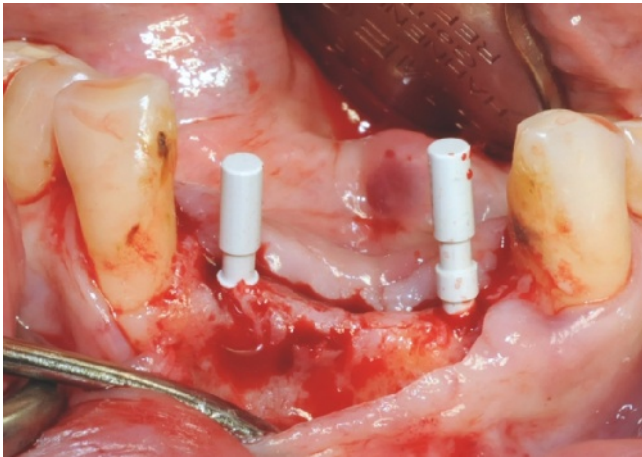


Abb. 10 Tiefenmesslehre 2,2 mm

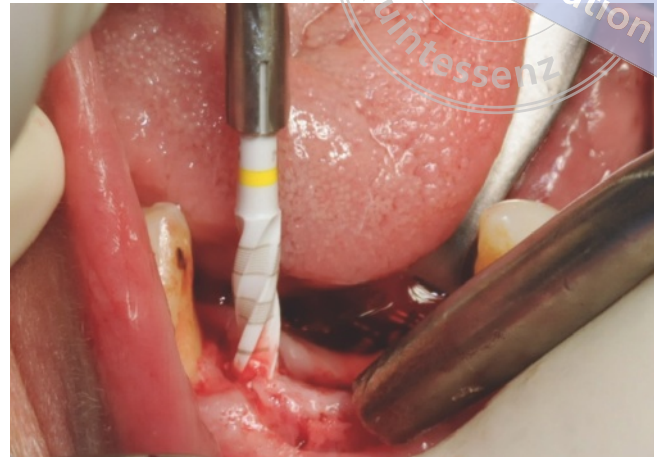


Abb. 11 Spiralbohrer 2,8 mm

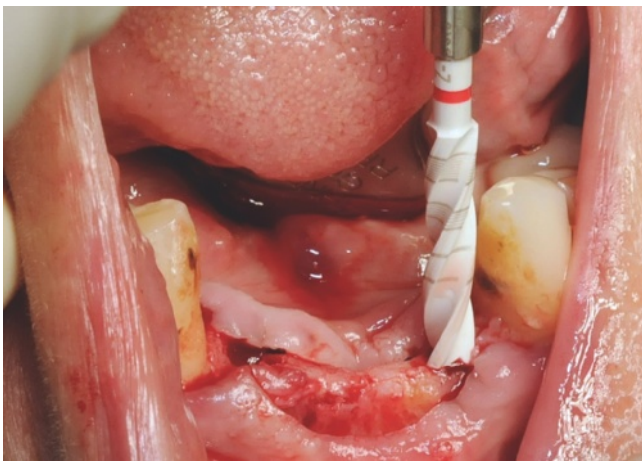


Abb. 12 Spiralbohrer 3,25

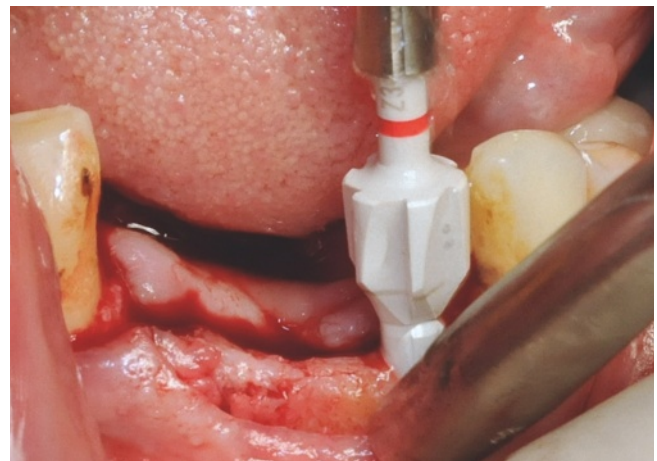


Abb. 13 Profilbohrer

Zur Entlastung der Kortikalis und zum Ausgleich geringfügiger Höhenunterschiede des Alveolarkamms in orovestibulärer Richtung beim Einschrauben des Implantates ist ein Profilbohrer hilfreich und wurde hier verwendet (Abb. 13). Die sichere Entnahme des Implantates aus der Sterilverpackung ist durch die Fixierung der Einbringhilfe am Implantatkörper gewährleistet<sup>10</sup> (Abb. 14). Abgeschlossen wurde die Implantatinserterion (Abb. 15) mit dem Aufsetzen der Verschlusskappen (Abb. 16). Dabei wurde darauf geachtet, das deutliche Einrasten der Kappe wahrzunehmen, um einem unerwünschten Verlust vorzubeugen. Ein speicheldichter Nahtverschluss beendete den Eingriff.

Nach 3-monatiger Einheilzeit wurden die 15 Grad abgewinkelten Abutments (vgl. Abb. 27) eingeklebt (Abb. 17). Anschließend wurde die Situation unter Zuhilfenahme eines individuellen Löffels und eines Polyethermaterials abgeformt. Das Einkleben<sup>4,8</sup> der Abutments erfolgte mit einem adhäsiven Kunststoffzement und wurde exakt nach Herstellerangaben durchgeführt.

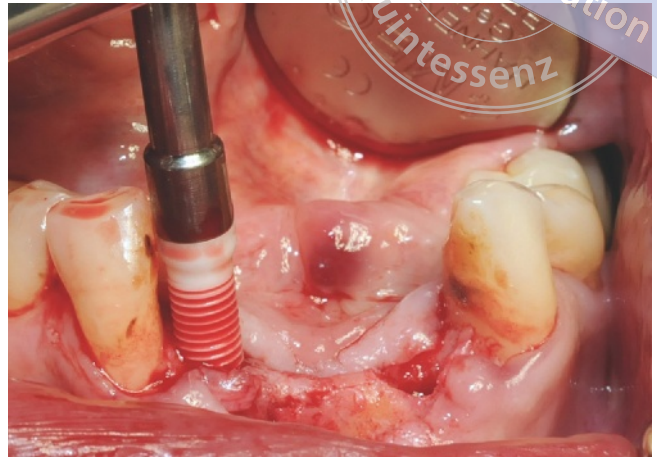
Das Einsetzen der Brücke 32 bis 42 mit Glasionomerzement ermöglichte den Verzicht auf eine absolute Trockenlegung mittels Kofferdam. Im klinischen Bild (Abb. 18 und 19) wird deutlich, wie sich eine mit einer keramischen Zahnfleischnachbildung versehene

## ■ IMPLANTOLOGIE

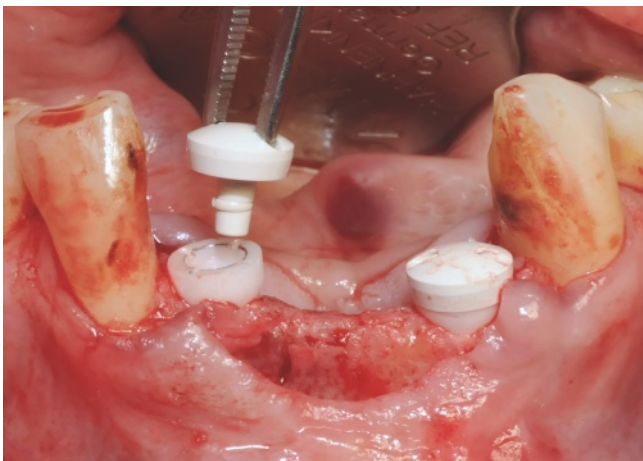
Rehabilitation einer älteren Patientin mit zweiteiligen Keramikimplantaten



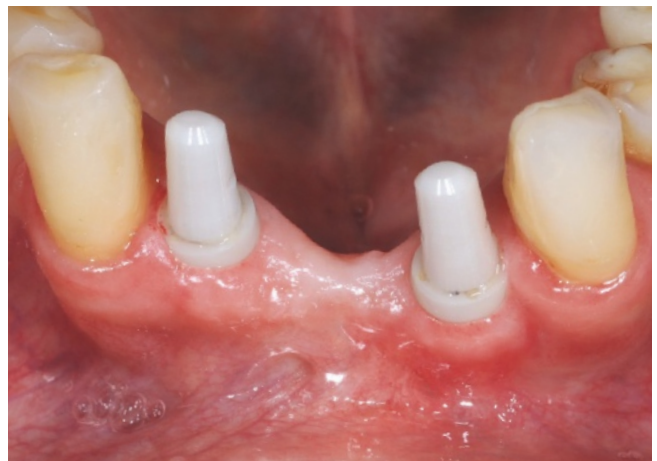**Abb. 14** Entnahme des Implantates



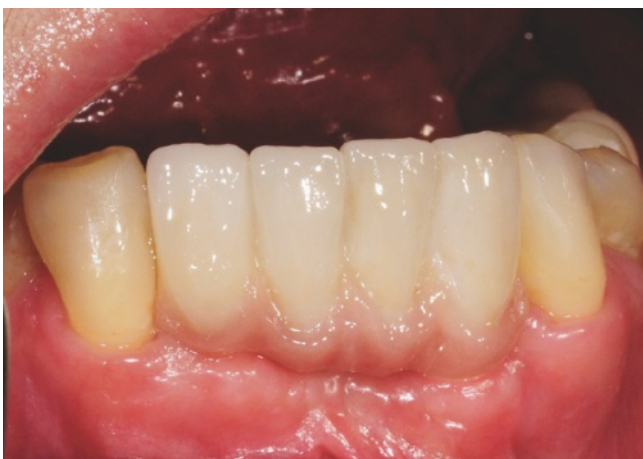**Abb. 15** Implantatinsertion



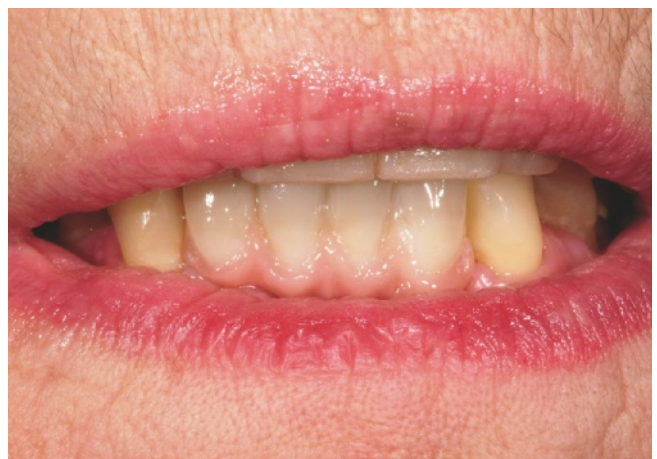**Abb. 16** Verschlusskappen

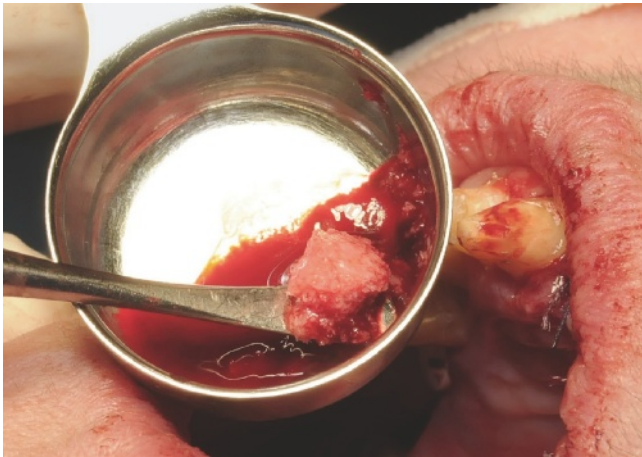

**Abb. 17** Implantate mit Abutments

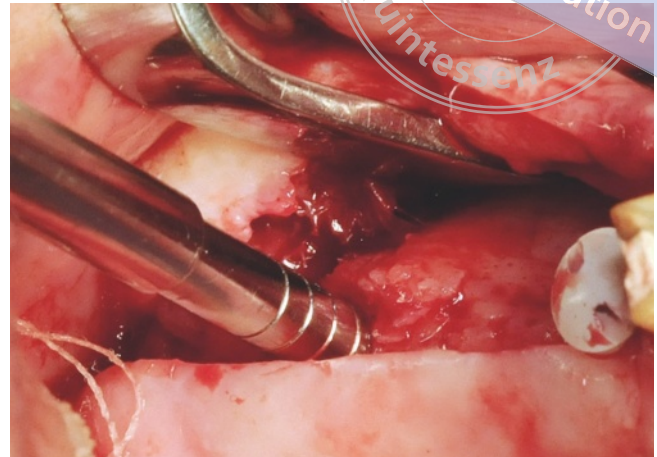


**Abb. 18 und 19** Brücke 32 bis 42 in situ

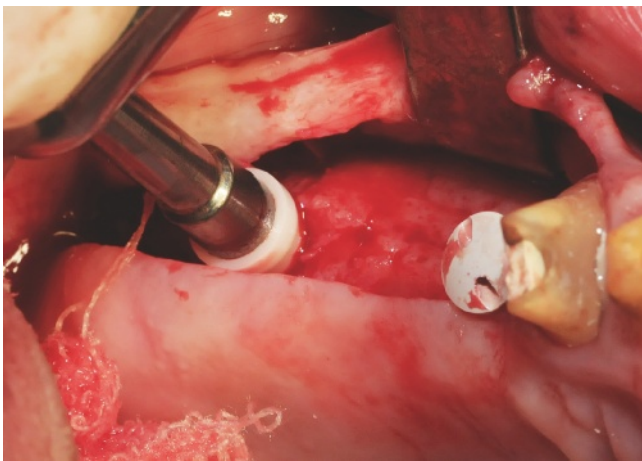




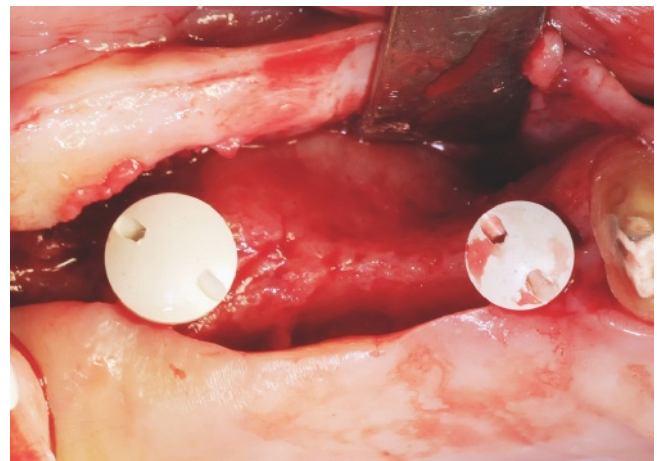
**Abb. 20** Gesammelter Eigenknochen



**Abb. 21** Osteotom in situ



**Abb. 22** Implantatinsertion



**Abb. 23** Implantate 25 und 27 in situ

Zirkondioxidbrücke einfügen kann. So können Hart- und Weichgewebsinsuffizienzen zahntechnisch kompensiert werden.

#### Implantation und Prothetik im Oberkiefer

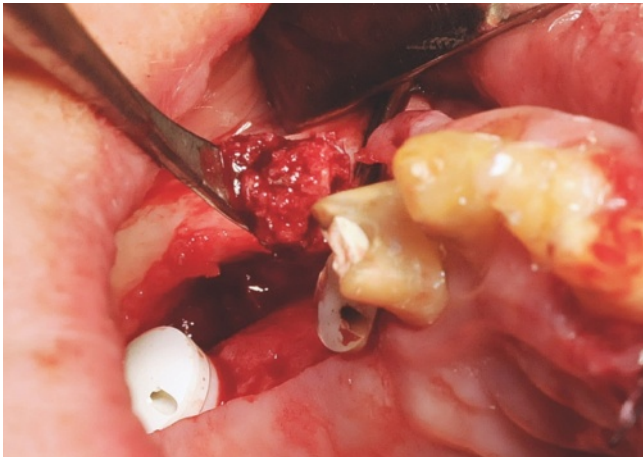Die Insertion der Implantate erfolgte wie im Unterkiefer nach dem Herstellerprotokoll<sup>9</sup>. Für die minimal-invasiven Augmentationen wurde aus der Tuberregion 28 in einer Schale Knochen gesammelt (Abb. 20) und beim internen Sinuslift Regio 17 (Abb. 21) verwendet. Nachdem die Implantate 15 und 17 inseriert waren (Abb. 22 und 23), wurde der noch verbliebene Knochen zur Verbreiterung des vestibulären Alveolarfort-

satzes Regio 15 (Abb. 24) eingesetzt. Der Eingriff wurde durch das Legen von vier Nähten abgeschlossen (Abb. 25). Nach der Einheilung erfolgte das Verkleben der Abutments<sup>4,8</sup> mit den Implantaten. An der Situation der Oberkieferfront (Abb. 26) zeigt sich wie schon bei den Implantaten 32 bis 42 (vgl. Abb. 17) deutlich der Nutzen der abgewinkelten Abutments (Abb. 27) zur Verbesserung der prothetischen Achse.

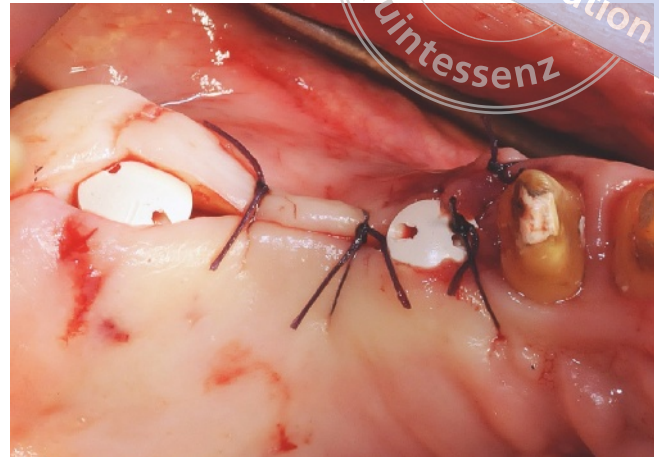Die Abformung erfolgte wie für den Unterkiefer beschrieben. Das anschließende Scannen des Modellpaares bildet eine der Voraussetzungen für die digitale Weiterverarbeitung in der prothetischen Versorgung (Abb. 28). Bei der Gerüsteinprobe ist durch die Reduk-

## ■ IMPLANTOLOGIE

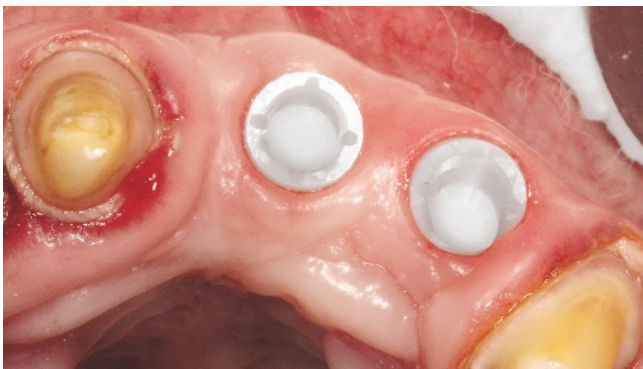
Rehabilitation einer älteren Patientin mit zweiteiligen Keramikimplantaten



**Abb. 24** Applikation von Eigenknochen



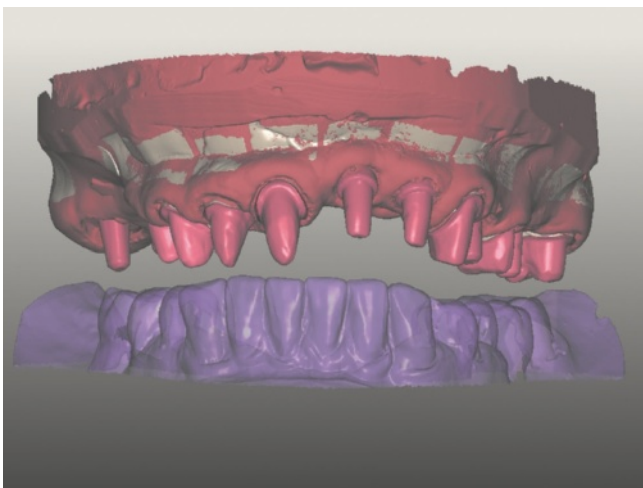
**Abb. 25** Zustand nach Nahtlegung



**Abb. 26** Implantate 21 und 22 in situ



**Abb. 27** Zirkolith-Implantate und -Abutments



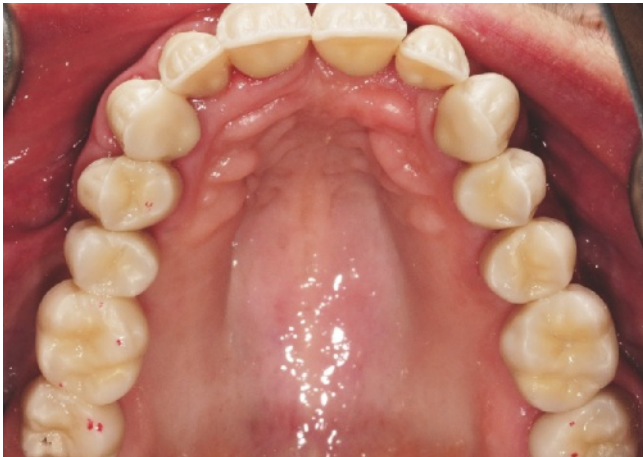**Abb. 28** Modellscan

tion der vestibulären Kronenflächen von 14 bis 24 bereits der Platz für eine ästhetisch anspruchsvolle Verblendung geschaffen worden (Abb. 29). So konnte ein Ergebnis erreicht werden, das in Ästhetik und Funktion den Wünschen der Patientin entsprach (Abb. 30). Die dabei etablierte Front-Eckzahnführung ist hier in Protrusion abgebildet.

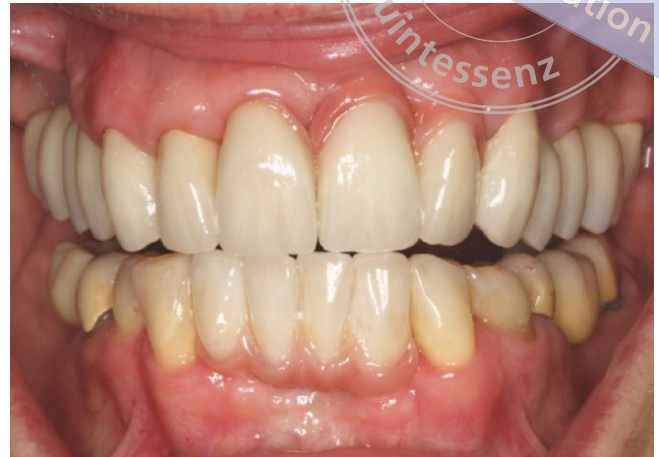### Kontrolluntersuchung und Recall für Mundhygiene

14 Monate später kam eine strahlende und sehr zufriedene Patientin zum Kontrolltermin (Abb. 33). Schon bei den beiden vorangegangenen Besuchen in der Prophylaxeabteilung gab es viel Lob für die Praxis und ihr Team. Die Aufklärung über die Notwendigkeit einer sehr guten Mundhygiene durch Fachpersonal ist

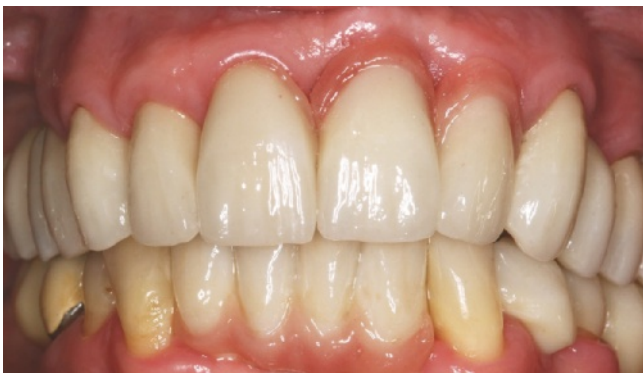



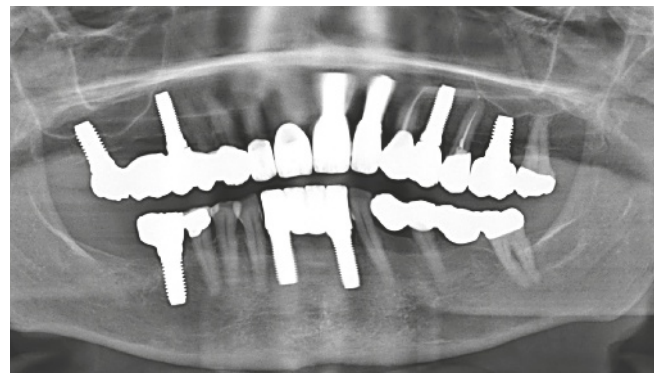
**Abb. 29** Gerüsteinprobe Oberkiefer



**Abb. 30** Eingesetzte Restaurationen im Ober- und Unterkiefer



**Abb. 31** Zahnersatzkontrolle nach 14 Monaten



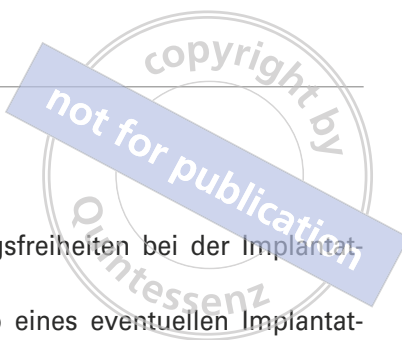**Abb. 32** OP-Röntgenkontrolle

grundsätzlich in das Behandlungskonzept der Praxis eingebettet.

Der klinische Befund nach über 1-jähriger Tragezeit zeigte keine Auffälligkeiten am Zahnfleisch und an den angrenzenden Strukturen. Die Areale mit der rosa-farbenen Keramik waren reizlos integriert (Abb. 31). Ebenso konnten in der Kontroll-Panoramascichtaufnahme (Abb. 32) keine pathologischen Auffälligkeiten festgestellt werden. Die in einer Studie<sup>1</sup> beschriebene hohe Überlebensquote von zweiteiligen Implantaten findet in unserem Fall eine Bestätigung.

**Abb. 33** 14 Monate nach Behandlungsabschluss erstellte Porträtaufnahme





## Diskussion

Für zweiteilige Keramikimplantate liegen erst wenig publizierte klinische Erfahrungen vor. Grundsätzlich wäre die hier gezeigte Behandlung auch mit einteiligen Keramikimplantaten durchführbar gewesen. Dabei empfiehlt es sich besonders, die Implantatachsen während des Eingriffs mit Hilfe einer digital erstellten Bohrschablone genau auszurichten. Das zentrale Risiko für einteilige Keramikimplantate aus Zirkondioxid ist die transgingivale Einheilungsphase, in der Kräfte auf den in die Mundhöhle ragenden Implantatanteil einwirken, welche zu Mikrobewegungen des kristallinen Implantatanteils führen und damit dessen Einheilung gefährden können<sup>6</sup>. Für eine störungsfreie Osseointegration sind deshalb eine hohe Primärstabilität und apparative Schutzmaßnahmen während dieser Phase sehr wichtig<sup>2,3,5</sup>.

Wenn wir uns nun die vor der Behandlung von der Patientin geäußerten Wünsche vergegenwärtigen, kommen wir zu dem Schluss, dass die Therapie mit hoher Wahrscheinlichkeit nur deshalb realisiert worden ist, weil wir ein Verfahren mit zweiteiligen Keramikimplantaten anbieten konnten:

- Wunsch: Es sollten keine aufwendigen Augmentationen erfolgen, die ein zweizeitiges Vorgehen erfordert hätten, um eine exakte Ausrichtung der prothetischen Achsen zu realisieren.
- Angebot: Durch die Verwendung von angulierten Abutments bei der prothetischen Versorgung erge-

ben sich Gestaltungsfreiheiten bei der Implantatachse.

- Wunsch: Das Risiko eines eventuellen Implantatverlustes sollte möglichst gering gehalten werden.
- Angebot: Obwohl grundsätzlich für jede Implantation eine hohe Primärstabilität zu wünschen ist, spielt diese bei einer geschlossenen Einheilung eine wesentlich geringere Rolle, so dass das Risiko eines Implantatverlustes gemindert wird. Kleinere Augmentationen können gemeinsam mit den Implantatinsertionen in einer Sitzung durchgeführt werden.
- Wunsch: Aus funktionellen Gründen wurde ein festsitzendes Provisorium gegenüber einer herausnehmbaren provisorischen Lösung favorisiert.
- Angebot: Bei geschlossener Einheilung der Implantate kann auf das Tragen von separaten Schutzschienen etc. verzichtet werden.

Der vorgestellte Fall zeigt, dass die gemeinsam mit dem Patienten erarbeitete Behandlungsstrategie zu einer für alle Seiten sehr befriedigenden Lösung führen kann. Das Vorgehen mit zweiteiligen Keramikimplantaten ist für den versierten Implantologen aufgrund seiner Erfahrungen mit zweiteiligen Titanimplantaten leichter umzusetzen als bei den in der Regel eher ungewohnten einteiligen Implantaten. Für den Patienten kann eine umfangreichere Therapie eher akzeptabel sein, wenn nur kleinere chirurgische Maßnahmen akzeptiert werden müssen.

## Literatur

1. Brüll F, van Winkelhoff AJ, Cune MS. Zirconia dental implants: a clinical, radiographic, and microbiologic evaluation up to 3 years. *Int J Oral Maxillofac Implants* 2014;29:914-920.
2. Lambrich M, Iglhaut G. Vergleich der Überlebensrate von Zirkondioxid- und Titanimplantaten. *Z Zahnärztl Implantol* 2008;24:182-191.
3. Mellinghoff J. Erste klinische Ergebnisse zu dentalen Schraubenimplantaten aus Zirkonoxid. *Z Zahnärztl Implantol* 2006;22:288-293.
4. Mellinghoff J. Keramikimplantate: Einteilige sind im Markt etabliert. Wie entwickeln sich die zweiteiligen? *DZW Orale Implantologie* 2015;1:6-10.
5. Oliva J, Oliva X, Oliva JD. One-year follow-up of first consecutive 100 zirconia dental implants in humans: a comparison of 2 different rough surfaces. *Int J Oral Maxillofac Implants* 2007;22:430-435.
6. Schenk RK, Buser D. Osseointegration: a reality. *Periodontol* 2000 1998;17:22-35.
7. Wichnalek N. Das Highfield-Konzept (Teil 2). *GZM* 2009;14(3):26-28.
8. Z-Systems AG. Zementieren eines Z5c Abutments (Video). Internet: <http://zsystems.com/zsystems/videos/z5c-cementing-an-abutment.html>. Abruf: 29.08.2016.
9. Z-Systems AG. Zirconium Implant Surgery (Video). Internet: <http://zsystems.com/zsystems/videos/zirconium-implant-surgery.html>. Abruf: 29.08.2016.
10. Z-Systems AG. Entnahme Z5c (Video). Internet: <http://zsystems.com/zsystems/videos/pick-up-z5c.html>. Abruf: 29.08.2016.